

Artículo especial

Comentarios a los nuevos criterios internacionales para la interpretación del electrocardiograma del deportista



Luis Serratos-Fernández^{a,*}, Domingo Pascual-Figal^b, María Dolores Masiá-Mondéjar^c,
María Sanz-de la Garza^d, Zigor Madaria-Marijuan^e, Juan Ramón Gimeno-Blanes^b y Carmen Adamuz^f,
en representación del Grupo de Cardiología del Deporte de la Sociedad Española de Cardiología

^a Servicio de Rehabilitación, Fisioterapia y Medicina del Deporte, Unidad de Cardiología del Deporte, Hospital Universitario Quirónsalud, Pozuelo de Alarcón, Madrid, España

^b Servicio de Cardiología, Hospital Universitario Virgen de la Arrixaca, El Palmar, Murcia, España

^c Servicio de Cardiología Deportiva, Hospital IMED Levante, Elche, Alicante, España

^d Instituto Cardiovascular, Hospital Clínic, Barcelona, España

^e Unidad de Rehabilitación Cardíaca y Valoración Funcional, Hospital Universitario de Basurto, Unidad de Rehabilitación Cardíaca del IMQ, Bilbao, Vizcaya, España

^f Department of Sports Medicine, ASPETAR, Orthopaedic and Sports Medicine Hospital, Doha, Qatar

Palabras clave:
Electrocardiograma
Deportista
Reconocimiento médico

RESUMEN

La muerte súbita cardíaca es la principal causa de muerte durante la práctica deportiva. Diferentes trastornos cardíacos —estructurales o eléctricos— se asocian con la muerte súbita cardíaca de los deportistas y la mayoría muestra alteraciones en el electrocardiograma (ECG) de reposo. Sin embargo, la interpretación del ECG del deportista supone un reto, dado que las manifestaciones eléctricas de la adaptación fisiológica al entrenamiento pueden dificultar su diferenciación de algunas cardiopatías. Moduladores como la raza, la edad, el sexo, la modalidad deportiva, la historia deportiva y la intensidad del entrenamiento pueden dificultar aún más su interpretación, por lo que son necesarios conocimientos específicos y experiencia en la interpretación del ECG del deportista.

Desde la publicación de las primeras recomendaciones de la Sociedad Europea de Cardiología en 2005, los criterios de interpretación del ECG del deportista han evolucionado rápidamente gracias a la creciente evidencia científica, que ha permitido mejorar su especificidad y, por lo tanto, reducir significativamente el número de falsos positivos sin afectar a la sensibilidad. Recientemente se ha publicado un nuevo documento de consenso internacional para la interpretación del ECG del deportista. El documento, fruto del consenso de expertos en cardiología y medicina del deporte reunidos en febrero de 2015 en Seattle (Estados Unidos), supone un importante hito, ya que, además de actualizar los criterios de interpretación del ECG, incluye recomendaciones sobre la actuación y la asistencia clínica al deportista con hallazgos anormales. En este artículo se exponen y se comentan los aspectos más relevantes y novedosos del documento; no obstante, es recomendable la lectura completa del original. © 2017 Sociedad Española de Cardiología. Publicado por Elsevier España, S.L.U. Todos los derechos reservados.

Comments on the New International Criteria for Electrocardiographic Interpretation in Athletes

ABSTRACT

Sudden cardiac death is the most common medical cause of death during the practice of sports. Several structural and electrical cardiac conditions are associated with sudden cardiac death in athletes, most of them showing abnormal findings on resting electrocardiogram (ECG). However, because of the similarity between some ECG findings associated with physiological adaptations to exercise training and those of certain cardiac conditions, ECG interpretation in athletes is often challenging. Other factors related to ECG findings are race, age, sex, sports discipline, training intensity, and athletic background. Specific training and experience in ECG interpretation in athletes are therefore necessary. Since 2005, when the first recommendations of the European Society of Cardiology were published, growing scientific evidence has increased the specificity of ECG standards, thus lowering the false-positive rate while maintaining sensitivity. New international consensus guidelines have recently been published on ECG interpretation in athletes, which are the result of consensus among a group of experts in cardiology and sports medicine who gathered for the first time in February 2015 in Seattle United States. The document

Keywords:
Electrocardiogram
Athlete
Screening

* Autor para correspondencia: Servicio de Rehabilitación, Fisioterapia y Medicina del Deporte, Hospital Universitario Quirónsalud Madrid, Diego de Velázquez 1, 28223 Pozuelo de Alarcón, Madrid, España.

Correo electrónico: lserratos62@gmail.com (L. Serratos-Fernández).

is an important milestone because, in addition to updating the standards for ECG interpretation, it includes recommendations on appropriate assessment of athletes with abnormal ECG findings. The present article reports and discusses the most novel and relevant aspects of the new standards. Nevertheless, a complete reading of the original consensus document is highly recommended.

Full English text available from: www.revespcardiol.org/en

© 2017 Sociedad Española de Cardiología. Published by Elsevier España, S.L.U. All rights reserved.

Abreviaturas

ECG: electrocardiograma
 IOT: inversión de la onda T
 MAVD: miocardiopatía arritmogénica del ventrículo derecho
 MCH: miocardiopatía hipertrófica
 MSC: muerte súbita cardiaca
 RMC: resonancia magnética cardiaca

INTRODUCCIÓN

La interpretación del electrocardiograma (ECG) es una habilidad esencial necesaria para todos los médicos involucrados en el reconocimiento cardiológico del deportista. Las guías de la Sociedad Europea de Cardiología recomiendan su realización en el reconocimiento médico previo a la práctica deportiva¹. Su capacidad de detección de miocardiopatías y canalopatías, principales causas de muerte súbita cardiaca (MSC) de deportistas de menos de 35 años, junto con los datos europeos que defienden que es coste-efectivo², justifica su inclusión, junto a la historia clínica y la exploración física, como herramienta básica del reconocimiento médico del deportista. Sin embargo, su interpretación no es sencilla, pues las propias adaptaciones fisiológicas del corazón del deportista se manifiestan con cambios en el ECG que pueden semejarse a los encontrados en el ECG de pacientes con esas afecciones, de modo que se hacen necesarios la formación y el entrenamiento específico en la correcta interpretación del ECG del deportista.

Desde el año 2005¹, cuando la Sociedad Europea de Cardiología publicó las primeras recomendaciones para la interpretación del ECG del deportista, sucesivas modificaciones han intentado mejorar la especificidad manteniendo una elevada sensibilidad para detectar cardiopatías relacionadas con la MSC^{3–8}. Entre estas recomendaciones se encuentran las de los documentos del consenso de expertos realizado en Seattle en 2012^{4–7}, que ha sido el principal documento de referencia hasta la reciente publicación de los nuevos criterios internacionales surgidos de la última reunión de consenso, celebrada igualmente en Seattle en 2015^{9–11}. En este nuevo documento se plantean 3 objetivos principales: a) actualizar los criterios de interpretación del ECG del deportista asintomático de 12 a 35 años de acuerdo con la nueva evidencia científica; b) desarrollar una guía clara para la evaluación del deportista con alteraciones en el ECG asociadas con cardiopatías relacionadas con la MSC del deportista, y c) contribuir a la toma de decisiones clínicas con base en las características individuales de cada deportista.

Es conveniente aclarar que el documento no se dirige solo a cardiólogos clínicos —aunque también—, sino que se ha elaborado para ayudar en la toma de decisiones clínicas al amplio abanico de especialistas médicos (médicos de familia, pediatras, médicos del deporte, etc.) involucrados en el cuidado de los deportistas. Por lo tanto, las evaluaciones adicionales y el manejo clínico recomendados en el documento tienen la intención de ayudar a toda esa amplia gama de profesionales en la toma de decisiones clínicas al valorar a deportistas. Dado que muchas de las recomendaciones

son el resultado del consenso entre opiniones de expertos, los autores dejan claro que se trata de un documento que debe servir como guía para que el médico tome sus propias decisiones según su experiencia profesional y las características individuales de cada deportista. Es de esperar que el uso sistemático de estos nuevos criterios permita mejorar su fiabilidad y disminuir la variabilidad interobservadores.

En el presente artículo se comentan las características principales del nuevo documento de consenso, enfatizando tanto las novedades con respecto a los criterios previos como aquellos aspectos que implican una mayor dificultad en la interpretación del ECG del deportista.

IMPORTANCIA DE A QUIÉN Y CÓMO SE REALIZA EL ECG

El documento pone especial énfasis en que la interpretación del ECG debe realizarse siempre en el contexto individual de cada deportista, y no como una prueba diagnóstica aislada. Entre los aspectos que pueden influir en la prevalencia de algunas de las alteraciones en el ECG del deportista destacan la edad, el sexo, la raza, el tipo y la intensidad del entrenamiento y la historia deportiva (figura 1). La presencia de alteraciones en el ECG de deportistas con escasa historia deportiva y carga de entrenamiento requiere una interpretación cuidadosa antes de atribuirles a adaptaciones fisiológicas del corazón del deportista.

Una de las innovaciones del documento es la inclusión de consideraciones específicas en la interpretación del ECG de deportistas de 12 a 16 años (patrón juvenil) y de edad ≥ 30 , en los que la prevalencia de enfermedad coronaria aumenta considerablemente.

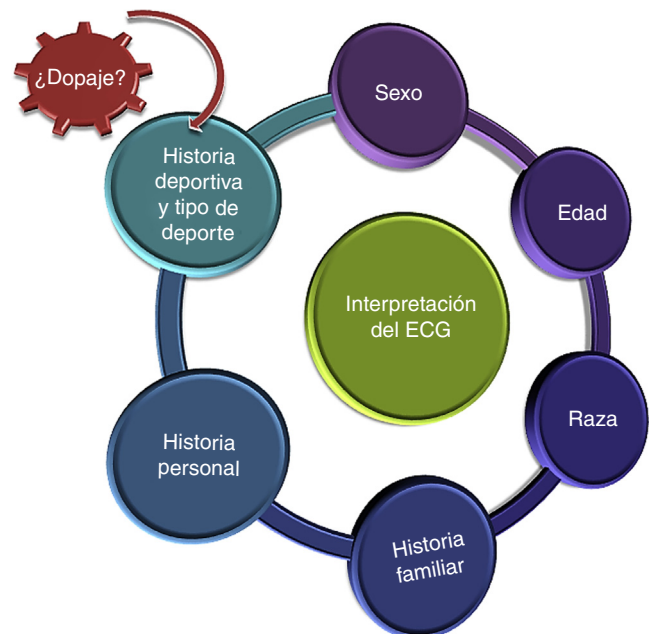

Figura 1. Contexto de interpretación del ECG del deportista. ECG: electrocardiograma.

La historia personal (presencia de síntomas como síncope o presíncope, dolor torácico, disnea o palpitaciones principalmente durante el ejercicio), el antecedente familiar de enfermedades cardiovasculares hereditarias o muerte súbita prematura y/o una exploración física anormal, aun en presencia de un ECG normal, determinarán la realización de pruebas adicionales. En el documento se recuerda asimismo que algunas de las enfermedades que predisponen a la MSC de deportistas, como anomalías congénitas en las arterias coronarias, la aterosclerosis coronaria prematura y las enfermedades de la aorta, raramente se acompañan de alteraciones en el ECG de reposo.

Un aspecto relevante del documento es que enfatiza la importancia de la correcta técnica y la buena colocación de los electrodos, dado que un mal posicionamiento puede afectar a la interpretación del ECG y generar hallazgos falsos positivos como: ondas pseudo-Q, fallos en la detección de la depresión del segmento ST (por colocación de las derivaciones precordiales en espacios intercostales más bajos), seudoelevación del segmento ST que semeja imagen de lesión miocárdica, pericarditis o un patrón de Brugada tipo 2 (por electrodos precordiales en espacios intercostales superiores), ondas P negativas, complejo QRS negativo e inversión de la onda T (IOT) en I y aVL, pero no en V₅-V₆ (al intercambiar los electrodos de los brazos derecho e izquierdo).

NOVEDADES EN LA INTERPRETACIÓN DEL ECG DEL DEPORTISTA: HALLAZGOS NORMALES Y HALLAZGOS LÍMITROFES

La figura 2 recoge la clasificación de los principales hallazgos del ECG del deportista en 3 categorías: normales, limítrofes y anormales. Una de las principales novedades del documento es la inclusión de la nueva categoría de «hallazgos limítrofes». Esta categoría incluye un subgrupo de alteraciones en el ECG previamente consideradas anormales, que según la nueva clasificación pueden considerarse normales o anormales según aparezcan solos o combinados. Si bien supone una importante novedad con respecto a los criterios de Seattle previos⁴⁻⁷, esta categoría ya se había descrito y validado antes del nuevo consenso^{8,12}.

Hallazgos normales

Los hallazgos que se consideran normales comprenden una gran gama de manifestaciones eléctricas relacionadas con los cambios fisiológicos asociados al corazón del deportista y cuya presencia no requiere pruebas diagnósticas adicionales (figura 2 y tabla 1). Los nuevos criterios amplían la consideración de normalidad a algunos de los criterios previamente considerados anormales: a) la presencia aislada de criterios de voltaje del QRS de hipertrofia del ventrículo derecho (VD) ($RV_1 + SV_5$ o $SV_6 > 1,1$ mV) pasa a considerarse hallazgo normal y se equipara a la consideración de normalidad dada a la presencia aislada de criterios de voltaje del QRS de hipertrofia del ventrículo izquierdo ($SV_1 + RV_5$ o $RV_6 > 3,5$ mV), en ausencia de otros marcadores clínicos o ECG que indiquen enfermedad (IOT inferior y lateral, depresión del segmento ST u ondas Q patológicas), y b) la IOT u onda T bifásica de V₁ a V₃ en deportistas adolescentes menores de 16 años o prepuberales (patrón «juvenil») también pasa a considerarse hallazgo normal.

Los siguientes hallazgos normales no sufren modificación respecto al consenso previo: a) la bradicardia sinusal, el alargamiento del PR y situaciones como el bloqueo auriculoventricular de segundo grado tipo Mobitz I, el ritmo auricular ectópico o migratorio y el ritmo de escape nodular siguen considerándose hallazgos fisiológicos del ECG del deportista, y solo se recomienda comprobar que se resuelven con el ejercicio; b) el bloqueo incompleto de rama derecha sigue considerándose un signo de adaptación fisiológica al entrenamiento; c) cualquier patrón de repolarización precoz se considera una variante benigna cuando aparece aisladamente y sin otros marcadores clínicos de enfermedad, y d) tal y como ya se describía en los criterios de Seattle^{4,7}, en deportistas de raza negra, la IOT de V₁ a V₄ precedida de elevación del punto J y elevación convexa del segmento ST se considera un signo más del «corazón del deportista», y en ausencia de otros datos clínicos o electrocardiográficos de miocardiopatía no precisa valoración adicional.

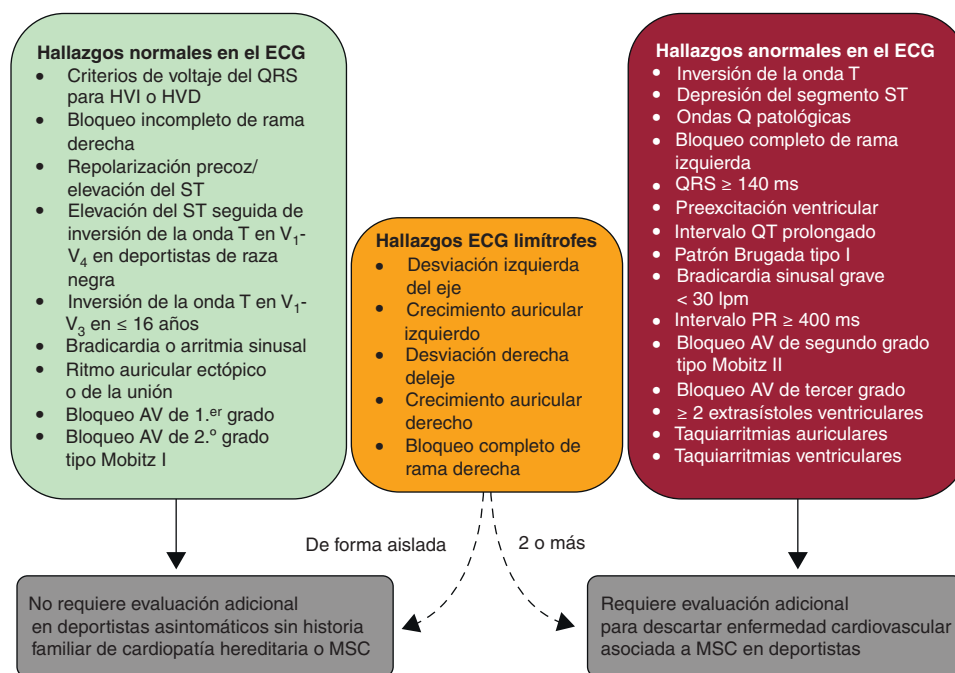


Figura 2. Consenso internacional de criterios para la interpretación del ECG del deportista. AV: auriculoventricular; ECG: electrocardiograma; HVD: hipertrofia del ventrículo derecho; HVI: hipertrofia del ventrículo izquierdo; MSC: muerte súbita cardiaca. Adaptada de Drezner JA, Sharma S, Baggish A, et al. International criteria for electrocardiographic interpretation in athletes: Consensus statement. Br J Sports Med. 2017;51:704-731 con permiso de BMJ Publishing Group Ltd.⁹

Tabla 1

Definición de los hallazgos normales y limítrofes en la interpretación del electrocardiograma del deportista según el consenso internacional de 2017

Hallazgos limítrofes en el ECG del deportista	
<i>Cuando aparecen aislados, probablemente no representan enfermedad cardiovascular en deportistas, pero la presencia de 2 o más requiere estudios adicionales</i>	
Anomalía en el ECG	Definición
Desviación del eje a la izquierda	-30° a -90°
Crecimiento auricular izquierdo	Prolongación de la onda P \geq 120 ms en derivaciones I o II, con porción negativa de la onda P \geq 1 mm en profundidad y \geq 40 ms de duración en V ₁
Desviación del eje a la derecha	> 120°
Crecimiento auricular derecho	Onda P \geq 2,5 mm en II, III, o aVF
Bloqueo completo de rama derecha	Patrón rSR' en V ₁ y onda S > R en V ₆ con QRS \geq 120 ms
Hallazgos normales en el ECG del deportista	
<i>Estas alteraciones electrocardiográficas son resultado de la adaptación fisiológica al ejercicio regular, se debe considerarlas variantes normales en deportistas y no requieren evaluación adicional en casos asintomáticos sin historia familiar significativa</i>	
Hallazgos normales en el ECG	Definición
Incremento en voltaje del QRS	Criterios de voltaje del QRS de hipertrofia ventricular izquierda aislados (SV ₁ + RV ₅ o RV ₆ > 3,5 mV) o derecha (RV ₁ + SV ₅ o SV ₆ > 1,1 mV)
Bloqueo incompleto de rama derecha	Patrón rSR' en derivación V ₁ y patrón qRS en V ₆ con duración del QRS < 120 ms
Repolarización precoz	Elevación del punto J, elevación del segmento ST, ondas J o deflexión terminal en el QRS en las derivaciones inferiores y/o laterales
Variante de la repolarización en deportistas de raza negra	Elevación del punto J y convexa del segmento ST («cúpula») seguida de inversión de la onda T en derivaciones V ₁ -V ₄ en deportistas de raza negra
Patrón juvenil de onda T	Inversión de la onda T en V ₁ -V ₃ en deportistas menores de 16 años
Bradycardia sinusal	\geq 30 lpm
Arritmia sinusal	Variación de la frecuencia cardiaca con la respiración: incrementa durante la inspiración y disminuye durante la espiración
Ritmo auricular ectópico	Las ondas P son de morfología diferente que la onda P sinusal, como ondas P negativas en derivaciones inferiores («ritmo auricular bajo»)
Ritmo de escape de la unión	La frecuencia del QRS es más rápida que el ritmo de la onda P sinusal y normalmente < 100 lpm con QRS estrecho, a menos que el QRS de base sea conducido con aberrancia
Bloqueo auriculoventricular de primer grado	Intervalo PR de 200 a 400 ms
Bloqueo auriculoventricular de segundo grado Mobitz I (Wenckebach)	El intervalo PR se alarga progresivamente hasta que hay una onda P no conducida sin QRS; el primer intervalo PR después de que no haya QRS es más corto que el último PR conducido

ECG: electrocardiograma.

Adaptada de Drezner JA, Sharma S, Baggish A, et al. International criteria for electrocardiographic interpretation in athletes: Consensus statement. Br J Sports Med. 2017;51:704-731 con permiso de BMJ Publishing Group Ltd.⁹

Hallazgos limítrofes

Esta nueva categoría incluye hallazgos previamente considerados anormales (figura 2 y tabla 1). En la nueva clasificación, se considera que su aparición aislada es una variante de la normalidad en relación con el remodelado fisiológico del deportista, por lo que no requiere exploraciones adicionales. La aparición combinada de al menos 2 de estos hallazgos en el ECG de un deportista podría estar relacionada con una enfermedad subyacente, y estos casos requieren siempre evaluaciones adicionales.

En esta categoría conviene comentar brevemente 2 aspectos. El primero es que, según estudios recientes, la desviación del eje y los criterios de voltaje de crecimiento auricular no se correlacionan con cardiopatía estructural. Considerar normales estos hallazgos cuando aparecían aisladamente permitió reducir los falsos positivos del 13 al 7,5% y mejorar la especificidad del 90 al 94% con una mínima disminución de la sensibilidad, del 91 al 89,5%¹³. El segundo aspecto es el bloqueo completo de rama derecha pues, si bien el incompleto es común en deportistas, el significado del completo es más incierto. En un estudio reciente en 510 deportistas, el bloqueo completo de rama derecha (2,5%) se asoció con mayor tamaño y menor fracción de eyección del VD, pero no con cardiopatía estructural, por lo cual se lo considera expresión del remodelado fisiológico del deportista (dilatación del VD, retraso en la conducción del QRS y disminución relativa de la función sistólica del VD en reposo)¹⁴.

EL ECG PATOLÓGICO. ¿CUÁNDO EL ECG NO ES SUFICIENTE?

A excepción de los criterios que se pasa a considerar limítrofes en vez de anormales, este apartado cambia poco con respecto a los criterios previos^{4-6,8}. Sin embargo, los autores de este nuevo consenso no se limitan en esta ocasión a describir los hallazgos patológicos (figura 2 y tabla 2), sino que además han incluido pautas de actuación específica para el diagnóstico y la asistencia clínica de los deportistas con estas anomalías, lo que es uno de los puntos fuertes del documento.

A continuación se abordan los aspectos que merecen ser destacados porque han sufrido alguna modificación o implican mayor dificultad en la interpretación del ECG. Para una revisión más detallada de la evidencia científica que respalda el documento, se recomienda consultar el artículo original⁹⁻¹¹. De manera general, se puede clasificar estas alteraciones en 3 subgrupos según el grupo de enfermedades cuya sospecha subyace a los hallazgos anormales: enfermedad estructural, arritmia primaria o canalopatía, y alteraciones del ritmo y preexcitación ventricular.

Alteraciones que hacen sospechar enfermedad estructural

La IOT es una de las alteraciones de más complejidad y relevancia clínica en la interpretación del ECG. El significado patológico de este hallazgo está determinado por la localización, la edad, el sexo y la raza del deportista.

Tabla 2

Definición de los hallazgos anormales en la interpretación del electrocardiograma del deportista según el consenso internacional de 2017

Hallazgos anormales en el ECG del deportista	
<i>Estos hallazgos no están relacionados con el entrenamiento regular o la adaptación fisiológica al ejercicio, sugieren la presencia de patología cardiovascular y precisan evaluación adicional</i>	
ECG anormal	Definición
Inversión de la onda T Anterior	Profundidad ≥ 1 mm en al menos 2 derivaciones contiguas salvo las derivaciones aVR, III y V ₁ V ₂ -V ₄ Excepción: deportistas de raza negra con elevación del punto J y elevación convexa del segmento ST seguida de IOT en V ₂ -V ₄ ; deportistas menores de 16 años con IOT en V ₁ -V ₃ , y onda T bifásica solamente en V ₃
Lateral	I y aVL, V ₅ y/o V ₆ (solamente se requiere IOT en 1 derivación, V ₅ o V ₆)
Inferolateral	II y aVF, V ₅ -V ₆ , I y aVL
Inferior	II y aVF
Depresión del segmento ST	Profundidad $\geq 0,5$ mm en al menos 2 derivaciones contiguas
Ondas Q patológicas	Relación Q/R $\geq 0,25$ o Q ≥ 40 ms en al menos 2 derivaciones (salvo III y aVR)
Bloqueo completo de rama izquierda	QRS ≥ 120 ms, complejo QRS predominantemente negativo en V ₁ (QS o rS) y R positiva mellada en I y V ₆
Trastorno de la conducción intraventricular inespecífico grave	Cualquier QRS ≥ 140 ms
Onda epsilon	Señal de baja amplitud (pequeña deflexión positiva o muesca) entre el final del QRS y el comienzo de la onda T en V ₁ -V ₃
Preexcitación ventricular	Intervalo PR < 120 ms con onda delta (empastamiento de la rama ascendente inicial del complejo QRS) y QRS ancho (≥ 120 ms)
Intervalo QT prolongado*	QTc ≥ 470 ms (varones) o ≥ 480 ms (mujeres) QTc ≥ 500 ms (marcada prolongación del QT)
Patrón de Brugada tipo I	Elevación inicial del segmento ST ≥ 2 mm con segmento descendente del ST elevado seguido de una onda T simétrica negativa en al menos 1 derivación en V ₁ -V ₃
Bradicardia sinusal grave	< 30 lpm o pausas sinusales ≥ 3 s
Bloqueo auriculoventricular de primer grado	≥ 400 ms
Bloqueo auriculoventricular de segundo grado Mobitz II	Ondas P no conducidas de forma intermitente con un PR fijo
Bloqueo auriculoventricular de tercer grado	Bloqueo completo
Taquiarritmias auriculares	Taquicardia supraventricular, fibrilación y flutter auricular
Extrasístoles ventriculares	≥ 2 extrasístoles en trazado de 10 s
Arritmias ventriculares	Dobletes, tripletes y taquicardia ventricular no sostenida

ECG: electrocardiograma; FC: frecuencia cardíaca; IOT: inversión de la onda T.

* El intervalo QT corregido por FC se calcula a mano mediante la fórmula de Bazett para FC entre 60 y 90 lpm, preferiblemente en II o V₅, utilizando el método de la tangente¹⁵ para evitar la inclusión de la onda U. Si el QTc es límite o anormal, se valorará repetir el ECG tras ejercicio aeróbico para < 50 lpm o tras reposo si es > 100 lpm. Adaptada de Drezner JA, Sharma S, Baggish A, et al. International criteria for electrocardiographic interpretation in athletes: Consensus statement. Br J Sports Med. 2017;51:704-731 con permiso de BMJ Publishing Group Ltd.⁹

La IOT de localización lateral (I y aVL, V₅ y/o V₆ —se precisa solo una derivación—) o inferolateral (II y aVF, V₅-V₆, I y aVL) es siempre anormal y se asocia con miocardiopatía latente¹⁶⁻¹⁹ o miocarditis. Se debe estudiar minuciosamente a los deportistas con estas anomalías, realizando siempre una resonancia magnética cardíaca (RMC), especialmente en casos de depresión profunda o con descenso del segmento ST, además de ecocardiografía, Holter y ergometría²⁰. El estudio familiar es recomendable y se debe considerar la realización de estudio genético²¹. En los casos en que no se llegue a un diagnóstico concluyente, se recomienda conceder la aptitud deportiva con seguimiento cardiológico periódico para detectar expresión fenotípica de miocardiopatía^{18,19}. La IOT de localización anterior (V₁-V₄) es un hallazgo de más difícil evaluación en el que la raza, la edad, el sexo y las características del segmento ST precedente servirán de guía sobre el posible origen patológico de este hallazgo. Según un estudio reciente, la IOT anterior precedida de elevación del punto J ≥ 1 mm excluye miocardiopatía con un valor predictivo negativo del 100% en deportistas de cualquier raza²², especialmente en deportes de resistencia aeróbica²³. Cuando está confinada a V₁-V₂, también puede ser un hallazgo normal, más frecuente en mujeres deportistas (el 1% de las mujeres frente al 0,2% de los varones)²⁴. La mayoría de los deportistas de 16 o más años, raza distinta de la negra e IOT anterior más allá de V₂ requerirán valoraciones adicionales para descartar miocardiopatía arritmogénica del VD

(MAVD). Si concurre con elevación del punto J, elevación del segmento ST u ondas T bifásicas, es más probable que se trate de adaptaciones propias del corazón del deportista; pero si aparece sin elevación del punto J (< 1 mm) o con depresión del segmento ST, se considera anormal y obliga a descartar MAVD. La presencia de síntomas, historia familiar relevante y otros hallazgos electrocardiográficos asociados con MAVD (ondas epsilon, bajo voltaje en derivaciones de las extremidades, retraso en la rama ascendente de la onda S, extrasístoles ventriculares [EV] con morfología de bloqueo de rama izquierda)²⁵ determinarán la complejidad del estudio (ecocardiografía, RMC, Holter, ergometría y ECG de señal promediada). Aunque aún se desconoce el significado de la IOT de localización inferior (II, III, aVF), no debe atribuirse al remodelado fisiológico del corazón del deportista, y se recomiendan realizar al menos un ecocardiograma y seguimiento anual.

La depresión del segmento ST (relativa al segmento PR isoelectrico) $> 0,05$ mV (0,5 mm) en 2 o más derivaciones es un hallazgo anormal que aparece con frecuencia en la miocardiopatía hipertrófica (MCH)^{26,27}. Se debe realizar al menos una ecocardiografía, que junto con la sospecha clínica determinará la necesidad de una RMC.

Las ondas Q patológicas pueden aparecer en miocardiopatías (MCH, miocardiopatía dilatada, no compactada), miocarditis o infarto agudo de miocardio previo. También pueden observarse en vías accesorias (buscar ondas delta y evaluar el PR) y por posición

incorrecta de los electrodos, que se debe revisar ante un patrón QS en V₁-V₂. Con el fin de mejorar la especificidad, en lugar del voltaje de la onda Q ≥ 3 mm⁴, los nuevos criterios consideran onda Q patológica si el cociente Q/R $\geq 0,25$. Se sigue considerando patológica toda onda Q ≥ 40 ms, y en ambos casos deben estar presentes en 2 o más derivaciones contiguas (excepto III y aVR). A todo deportista con ondas Q patológicas se le debe realizar ecocardiografía, historia familiar detallada y evaluación de los factores de riesgo cardiovascular (especialmente a los mayores de 30 años). La ergometría estará indicada si coexisten múltiples factores de riesgo cardiovascular o se sospecha infarto agudo de miocardio antiguo, y la RMC cuando las Q patológicas aparezcan junto con depresión del segmento ST, IOT o hallazgos clínicos sospechosos.

La presencia de bloqueo completo de rama izquierda²⁸ o trastorno de la conducción intraventricular inespecífico grave (QRS ≥ 140 ms) requieren descartar cardiopatía estructural, al igual que la presencia de ondas epsilon, pues son criterio mayor de MAVD²⁵.

En todos estos casos, es recomendable una evaluación cardiológica completa con el fin de descartar cardiopatía estructural mediante técnicas de imagen. La ecocardiografía estará recomendada en todos los casos y la RMC cobra un papel relevante, especialmente en casos de sospecha de MAVD y en formas apicales de MCH que pueden ser más difíciles de detectar por ecocardiografía²⁹. La presencia de síntomas y/o historia familiar relevante determinarán la complejidad del estudio. En caso de un familiar afectado, el estudio genético puede ayudar a individualizar el riesgo en algunas cardiopatías.

Alteraciones que hacen sospechar canalopatía

El criterio de normalidad del QT no varía respecto a los criterios previos (puntos de corte de normalidad para deportistas varones y mujeres, 470 y 480 ms). El documento incide en la importancia del cálculo preciso y la confirmación manual de la medida del QTc. Ante un QTc prolongado, siempre se debe descartar posibles causas reversibles, como desequilibrios electrolíticos (hipopotasemia, hipomagnesemia), o la utilización de fármacos que prolonguen el QT. Si la historia personal y familiar es negativa y el QTc es normal en un segundo ECG, no sería necesario realizar más pruebas. Si por el contrario, el QTc sigue estando por encima de los puntos de corte en un segundo trazado, se recomienda realizar un ECG a los familiares de primer grado y remitir al deportista a un especialista en arritmias. Todo deportista con un QTc ≥ 500 ms en quien no se identifique ninguna causa reversible debe ser valorado por un especialista³⁰⁻³².

En relación con el QT corto (< 320 ms), dada su escasísima prevalencia y la ausencia de datos que indiquen morbilidad en deportistas asintomáticos³³, los autores recomiendan realizar pruebas adicionales solo si aparece junto con síncope, fibrilación auricular prematura, arritmias ventriculares o historia familiar relevante.

En el patrón Brugada, los autores se centran en el patrón tipo 1 (rSr' cóncavo respecto a la línea de base, elevación del segmento ST ≥ 2 mm, inversión de la porción final de la onda T en V₁, V₂ y V₃). Su aparición obliga a revisar la colocación de los electrodos V₁ y V₂ en el cuarto espacio intercostal, ya que su posicionamiento en el segundo y el tercer espacio intercostal puede no solo acentuar el patrón tipo 1, sino también producir patrones similares al Brugada tipo 2³⁴. Se propone la utilización del índice de Corrado (elevación del segmento ST en el punto J [STJ] / elevación del segmento ST a 80 ms [ST80] de su inicio)³⁵ para diferenciar la repolarización precoz característica del deportista (STJ/ST80 < 1) del patrón de Brugada tipo 1 (STJ/ST80 > 1). Aunque tanto los deportistas de raza negra como los de especialidades de resistencia

pueden presentar cambios en la repolarización similares al patrón de Brugada tipo 2, en ausencia de síntomas o historia familiar de interés no se recomienda realizar estudios adicionales.

En estos casos las técnicas de imagen no son relevantes para el diagnóstico, y es fundamental el papel del Holter-ECG y la prueba de esfuerzo para detectar arritmias ventriculares y valorar el comportamiento del QT. Puede precisarse test de provocación farmacológico y estudio electrofisiológico, y en casos de historia familiar positiva, el estudio genético puede ayudar a individualizar el riesgo²¹.

Alteraciones del ritmo y preexcitación ventricular

Se mantiene la recomendación de valorar la respuesta cronotrópica al ejercicio aeróbico de los deportistas con FC de reposo ≤ 30 lpm o pausas sinusales ≥ 3 s. Si la respuesta es inadecuada o el deportista refiere episodios presincoales o sincopales, será necesario descartar disfunción primaria del nódulo sinusal. Se eleva a ≥ 400 ms el umbral del PR que precisa valoración adicional, aunque en principio puede ser suficiente con algo de ejercicio aeróbico ligero para comprobar si el PR se acorta. Tanto el bloqueo auriculoventricular de segundo grado Mobitz II como el de tercer grado (completo) se siguen considerando como hallazgos anormales en deportistas.

El nuevo consenso mantiene el criterio de considerar anormal el hallazgo de 2 o más EV en el ECG de reposo de 10 s y recomendar la realización de monitorización ambulatoria del ECG, ecocardiograma y ergometría. Si la monitorización ambulatoria y el ecocardiograma son normales, las EV desaparecen con el aumento en la intensidad del ejercicio y el deportista está asintomático, no es necesario hacer más pruebas. Cuando aparecen 2.000 o más EV en 24 h, rachas de taquicardia ventricular no sostenida o aumento de las EV en una prueba de esfuerzo incremental, se debe considerar la realización de una RMC con contraste y estudio electrofisiológico³⁶. A juicio de los autores, la observación de una sola EV con morfología de bloqueo de rama izquierda y eje superior en deportistas de especialidades de alto componente dinámico, sobre todo a edades ≥ 25 años, se debe investigar por su posible relación con enfermedad del VD.

El hallazgo de taquicardia supraventricular, fibrilación auricular o flutter auricular en el ECG de reposo de deportistas jóvenes es infrecuente³⁷ y requiere estudio. Aunque estas arritmias son generalmente benignas, los deportistas suelen tener síntomas y ocasionalmente pueden estar relacionadas con enfermedades que pueden causar MSC (miocarditis, síndrome de Brugada, síndrome de QT largo, síndrome de Wolff-Parkinson-White, enfermedades congénitas y miocardiopatías).

En caso de preexcitación ventricular asintomática, se recomienda valorar el riesgo de vía accesoria, en principio con una ergometría, y si la prueba no es concluyente o se trata de deportistas de competición que practican especialidades de moderada-alta intensidad, realizar un estudio electrofisiológico. También se debe considerar la realización de un ecocardiograma por la asociación del síndrome de Wolff-Parkinson-White con anomalía de Ebstein y miocardiopatía.

CONSIDERACIONES ESPECIALES Y RECOMENDACIONES PARA LA PRÁCTICA DEPORTIVA

Por primera vez en un documento de este tipo se presta consideración especial a las particularidades de la valoración del ECG del deportista adolescente menor de 16 años, ya comentadas, y el de 30 o más años. Dado que por encima de los 30 años la principal causa de MSC es la cardiopatía isquémica, el documento

recomienda considerar los cambios relevantes del ECG de reposo que puedan representar enfermedad coronaria oculta (ondas Q patológicas, IOT, depresión del segmento ST, bloqueos de rama, progresión anormal de la onda R, hemibloqueo anterior y fibrilación auricular)³⁸. En estos casos se recomienda tener en cuenta la presencia de factores de riesgo cardiovascular y considerar pruebas funcionales o de imagen según el caso.

Las recomendaciones de idoneidad para la práctica deportiva son siempre de especial relevancia, sobre todo en los casos dudosos o limítrofes, por las posibles implicaciones médicas, legales y psicológicas. Se debe considerar la restricción temporal a deportistas con anomalías electrocardiográficas significativas. Para minimizar el impacto de esta medida, la planificación del reconocimiento previo a la participación deberá facilitar que estas pruebas se realicen lo antes posible. Como norma general, no se recomienda el desentrenamiento y la posterior reevaluación de deportistas con hallazgos anormales en el ECG, ya que es una medida difícil de llevar a la práctica en el deporte de competición.

Algunas anomalías electrocardiográficas pueden preceder al desarrollo estructural de MCH, MAVD o miocardiopatía dilatada familiar en deportistas con predisposición genética; se ha observado que un 6% de los deportistas con ECG anormal adquieren características de alguna de estas miocardiopatías durante el seguimiento^{18,19}. Por lo tanto, a todo deportista asintomático con alteraciones en el ECG sospechosas de cardiopatía estructural y diagnóstico final no concluyente, se le debe realizar seguimiento anual que incluya pruebas de imagen durante y después de finalizar su carrera deportiva. Estos deportistas deben ser conscientes de la importancia del seguimiento de por vida y comunicar la aparición de nuevos síntomas. Se debe evaluar a los deportistas sintomáticos (dolor torácico, disnea, palpitaciones, síncope o convulsiones) durante el ejercicio, aunque tengan un ECG normal. En el caso de deportistas asintomáticos con historia familiar de MSC o enfermedad cardiovascular hereditaria, el estudio genético de un familiar afectado ayudaría a individualizar el riesgo de algunas cardiopatías (MCH, MAVD y síndrome de QT largo).

El manuscrito resalta también la importancia del abordaje multidisciplinario para los deportistas con cardiopatía y aquellos que tengan recomendado abandonar la competición por alguna anomalía cardiovascular, con especial atención a la evaluación y apoyo psicológico y social que incluya una adecuada reorientación profesional y/o deportiva por el mayor riesgo que estos deportistas tienen de sufrir repercusiones psicológicas³⁹. En los casos en que se desaconseja la práctica deportiva de competición, se deberá recomendar el tipo específico, la frecuencia, la intensidad y la duración del ejercicio físico o el deporte más adecuados en función de la cardiopatía subyacente.

PERSPECTIVAS FUTURAS Y CONCLUSIONES

El documento de consenso supone un importante avance para la formación, tanto en la interpretación como en la evaluación de las anomalías del ECG, para todos los médicos involucrados en el cuidado de los deportistas, y es una base fundamental para mejorar la calidad del cuidado de la salud cardiovascular de esta población.

Tras la publicación de este documento de consenso, es necesario evaluar los nuevos criterios con estudios prospectivos en deportistas de diferentes raza, edad, sexo, modalidad deportiva y nivel competitivo. La aplicación práctica de estos nuevos criterios ha de ayudar a la mejora de la especificidad en la interpretación del ECG del deportista reduciendo aún más los falsos positivos sin perder sensibilidad para detectar cardiopatías.

No cabe duda de que las sucesivas mejoras en los criterios de interpretación del ECG del deportista (Sociedad Europea de Cardiología 2010³, Seattle 2013⁴⁻⁷, criterios refinados de

2014^{8,12} y criterios internacionales de 2017⁹⁻¹¹) han hecho que el ECG actualmente sea una herramienta fundamental en la valoración del deportista, al alcance de todos, pero que requiere una formación y una experiencia previa adecuadas.

CONFLICTO DE INTERESES

Ninguno.

BIBLIOGRAFÍA

- Corrado D, Pelliccia A, Bjornstad HH, et al. Cardiovascular pre-participation screening of young competitive athletes for prevention of sudden death: proposal for a common European protocol. Consensus Statement of the Study Group of Sport Cardiology of the Working Group of Cardiac Rehabilitation and Exercise Physiology and the Working Group of Myocardial and Pericardial Diseases of the European Society of Cardiology. *Eur Heart J*. 2005;26:516-524.
- Dhuthia H, Malhotra A, Gabus V, et al. Cost implications of using different ECG criteria for screening young athletes in the United Kingdom. *J Am Coll Cardiol*. 2016;68:702-711.
- Corrado D, Pelliccia A, Heidbuchel H, et al. Recommendations for interpretation of 12-lead electrocardiogram in the athlete. *Eur Heart J*. 2010;31:243-259.
- Drezner JA, Ackerman MJ, Anderson J, et al. Electrocardiographic interpretation in athletes: the 'Seattle criteria'. *Br J Sports Med*. 2013;47:122-124.
- Drezner JA, Ackerman MJ, Cannon BC, et al. Abnormal electrocardiographic findings in athletes: recognising changes suggestive of primary electrical disease. *Br J Sports Med*. 2013;47:153-167.
- Drezner JA, Ashley E, Baggish AL, et al. Abnormal electrocardiographic findings in athletes: recognising changes suggestive of cardiomyopathy. *Br J Sports Med*. 2013;47:137-152.
- Drezner JA, Fischbach P, Froelicher V, et al. Normal electrocardiographic findings: recognising physiological adaptations in athletes. *Br J Sports Med*. 2013;47:125-136.
- Sheikh N, Papadakis M, Ghani S, et al. Comparison of electrocardiographic criteria for the detection of cardiac abnormalities in elite black and white athletes. *Circulation*. 2014;129:1637-1649.
- Drezner JA, Sharma S, Baggish A, et al. International criteria for electrocardiographic interpretation in athletes: Consensus statement. *Br J Sports Med*. 2017;51:704-731.
- Sharma S, Drezner JA, Baggish A, et al. International recommendations for electrocardiographic interpretation in athletes. *J Am Coll Cardiol*. 2017;69:1057-1075.
- Sharma S, Drezner JA, Baggish A, et al. International recommendations for electrocardiographic interpretation in athletes. *Eur Heart J*. 2017. <http://dx.doi.org/10.1093/eurheartj/ehw631>.
- Riding NR, Sheikh N, Adamuz C, et al. Comparison of three current sets of electrocardiographic interpretation criteria for use in screening athletes. *Heart*. 2015;101:384-390.
- Gati S, Sheikh N, Ghani S, et al. Should axis deviation or atrial enlargement be categorised as abnormal in young athletes? The athlete's electrocardiogram: time for re-appraisal of markers of pathology. *Eur Heart J*. 2013;34:3641-3648.
- Kim JH, Noseworthy PA, McCarty D, et al. Significance of electrocardiographic right bundle branch block in trained athletes. *Am J Cardiol*. 2011;107:1083-1089.
- Viskin S, Rosovski U, Sands AJ, et al. Inaccurate electrocardiographic interpretation of long QT: the majority of physicians cannot recognize a long QT when they see one. *Heart Rhythm*. 2005;2:569-574.
- Papadakis M, Carre F, Kervio G, et al. The prevalence, distribution, and clinical outcomes of electrocardiographic repolarization patterns in male athletes of African/Afro-Caribbean origin. *Eur Heart J*. 2011;32:2304-2313.
- Chandra N, Bastiaenen R, Papadakis M, et al. Prevalence of electrocardiographic anomalies in young individuals: relevance to a nationwide cardiac screening program. *J Am Coll Cardiol*. 2014;63:2028-2034.
- Pelliccia A, Di Paolo FM, Quattrini FM, et al. Outcomes in athletes with marked ECG repolarization abnormalities. *N Engl J Med*. 2008;358:152-161.
- Schnell F, Riding N, O'Hanlon R, et al. Recognition and significance of pathological T-wave inversions in athletes. *Circulation*. 2015;131:165-173.
- Authors/Task Force members. Elliott PM, Anastasakis A, et al. 2014 ESC Guidelines on diagnosis and management of hypertrophic cardiomyopathy: the Task Force for the Diagnosis and Management of Hypertrophic Cardiomyopathy of the European Society of Cardiology (ESC). *Eur Heart J*. 2014;35:2733-2779.
- Barriales-Villa R, Gimeno-Blanes JR, Zorio-Grima E, et al. Protocolo de actuación en las cardiopatías familiares: síntesis de recomendaciones y algoritmos de actuación. *Rev Esp Cardiol*. 2016;69:300-309.
- Calore C, Zorzi A, Sheikh N, et al. Electrocardiographic anterior T-wave inversion in athletes of different ethnicities: differential diagnosis between athlete's heart and cardiomyopathy. *Eur Heart J*. 2016;37:2515-2527.
- Brosnan M, La Gerche A, Kalman J, et al. Comparison of frequency of significant electrocardiographic abnormalities in endurance versus nonendurance athletes. *Am J Cardiol*. 2014;113:1567-1573.
- Malhotra A, Dhuthia H, Gati S, et al. Anterior T-wave inversion in young white athletes and nonathletes: prevalence and significance. *J Am Coll Cardiol*. 2017;69:1-9.

25. Marcus FI, McKenna WJ, Sherrill D, et al. Diagnosis of arrhythmogenic right ventricular cardiomyopathy/dysplasia: proposed modification of the task force criteria. *Circulation*. 2010;121:1533–1541.
26. Maron BJ, Wolfson JK, Ciro E, Spirito P. Relation of electrocardiographic abnormalities and patterns of left ventricular hypertrophy identified by 2-dimensional echocardiography in patients with hypertrophic cardiomyopathy. *Am J Cardiol*. 1983;51:189–194.
27. Grupo de Trabajo de la SEC para la guía de la ESC 2014 sobre el diagnóstico y manejo de la miocardiopatía hipertrófica, revisores expertos para la guía de la ESC 2014 sobre el diagnóstico y manejo de la miocardiopatía hipertrófica, Comité de Guías de la SEC. Comentarios a la guía de práctica clínica de la ESC 2014 sobre el diagnóstico y manejo de la miocardiopatía hipertrófica. Una visión crítica desde la cardiología española. *Rev Esp Cardiol*. 2015;68:4–9.
28. Kim JH, Baggish AL. Electrocardiographic right and left bundle branch block patterns in athletes: prevalence, pathology, and clinical significance. *J Electrocardiol*. 2015;48:380–384.
29. Valbuena-López S, Hinojar R, Puntmann VO. Resonancia magnética cardiovascular en la práctica cardiológica: una guía concisa para la adquisición de imágenes y la interpretación clínica. *Rev Esp Cardiol*. 2016;69:202–210.
30. Schwartz PJ, Moss AJ, Vincent GM, Crampton RS. Diagnostic criteria for the long QT syndrome. An update. *Circulation*. 1993;88:782–784.
31. Schwartz PJ, Crotti L. QTc behavior during exercise and genetic testing for the long-QT syndrome. *Circulation*. 2011;124:2181–2184.
32. Ackerman MJ, Priori SG, Willems S, et al. HRS/EHRA expert consensus statement on the state of genetic testing for the channelopathies and cardiomyopathies this document was developed as a partnership between the Heart Rhythm Society (HRS) and the European Heart Rhythm Association (EHRA). *Heart Rhythm*. 2011;8:1308–1339.
33. Dhutia H, Malhotra A, Parpia S, et al. The prevalence and significance of a short QT interval in 18,825 low-risk individuals including athletes. *Br J Sports Med*. 2016;50:124–129.
34. Chung EH, McNeely 3rd DE, Gehi AK, et al. Brugada-type patterns are easily observed in high precordial lead ECGs in collegiate athletes. *J Electrocardiol*. 2014;47:1–6.
35. Zorzi A, Leoni L, Di Paolo FM, et al. Differential diagnosis between early repolarization of athlete's heart and coved-type Brugada electrocardiogram. *Am J Cardiol*. 2015;115:529–532.
36. Corrado D, Basso C, Leoni L, et al. Three-dimensional electroanatomical voltage mapping and histologic evaluation of myocardial substrate in right ventricular outflow tract tachycardia. *J Am Coll Cardiol*. 2008;51:731–739.
37. Marek J, Bufalino V, Davis J, et al. Feasibility and findings of large-scale electrocardiographic screening in young adults: data from 32,561 subjects. *Heart Rhythm*. 2011;8:1555–1559.
38. Chou R, Arora B, Dana T, Fu R, Walker M, Humphrey L. Screening asymptomatic adults with resting or exercise electrocardiography: a review of the evidence for the U.S. Preventive Services Task Force. *Ann Intern Med*. 2011;155:375–385.
39. Asif IM, Price D, Fisher LA, et al. Stages of psychological impact after diagnosis with serious or potentially lethal cardiac disease in young competitive athletes: a new model. *J Electrocardiol*. 2015;48:298–310.